

## VIII 기관지확장증 치료의 최신 지견

이정규<sup>1</sup>, 김덕겸<sup>2</sup>

<sup>1</sup>서울대학교병원 호흡기내과, <sup>2</sup>서울대학교병원운영 서울특별시 보라매병원 호흡기내과

Key Words: Bronchiectasis, Treatment

Corresponding author: Deog Kyeom Kim, M.D., Ph.D.

Department of Internal Medicine, Seoul Metropolitan Government Seoul National University Boramae Medical Center, 20, Boramaero-5-gil, Dongjak-gu, Seoul 156-707, Korea

Tel: +82-2-870-2228, Fax: +82-2-831-0714, E-mail: kimdkmd@snu.ac.kr

### 1. 서론

기관지확장증은 기도의 반복적인 감염과 염증으로 인해 발생하는 만성폐질환의 하나로, 기도 또는 기관지의 지속적인 확장으로 정의된다. 기관지확장증은 주로 흉부 CT에 의해 진단되는데, CT소견에서 기관지의 내경이 인접혈관의 내경보다 크거나, 기관지가 폐의 말초부위에서도 내경이 줄어들지 않는 경우로 정의하기도 한다<sup>1</sup>.

기관지확장증의 유병률이 대부분의 지역에서 정확히 알려져 있지는 않으나, 미국에서는 유병률이 2000년 이후 증가하는 추세이며, 주로 고령, 여성, 아시아계에서 높다고 알려져 있다<sup>2</sup>. 국내에서 이루어진 건강검진에서 흉부 CT를 시행한 환자들을 대상으로 한 연구에서 9.1%의 환자에서 기관지확장증이 관찰되었고, 여성, 고령, 호흡기계 질환, 이전 결핵병력이 기관지확장증의 유병률과 연관이 있는 것으로 평가되었다<sup>3</sup>.

기관지확장증은 반복적이고 만성적인 또는 난치성의 호흡기계 감염으로 발현할 수 있으며, 합병증으로 객혈, 만성적인 기류제한, 지속적인 호흡곤란 및 호흡부전을 유발할 수 있다는 점에서 그 임상적 중요성 및 치료의 필요성이 있다. 본 글에서는 낭포성 섬유증을 제외한 기관지확장증의 치료를 중심으로 살펴보고자 한다.

### 2. 본론

#### 1) 기관지확장증의 병태생리

기관지가 영구적으로 병적으로 확장되는 기전은 다양하며, 반복적인 호흡기계 감염과 구조적인 폐질환에 의해 기관지가 물리적으로 영항으로 받고 약화되면서 구조적인 변형이 진행하게 된다. 이러한 기전으로 Cole이 제안한 악순환모형(Figure 1)이 잘 알려져 있는데<sup>4</sup>, 이에 따르면 호흡기계의 감염과 기도손상에 따른 염증반응이 기도의 구조적인 변화를 유발하고, 이에 따라 점액분비에 장애가 발생하면서 세균의 집락화가 조장되어 반복적인 감염과 염증을 일으키는 순환구조가 지속적인 기도의 손상을 초래한다는 것이다. 기관지확장증의 치료는 이런 악순환 구조의 각 단계를 차단함으로써 임상경과를 개선시키고자 하는 것이다.

#### 2) 기관지확장증의 치료

기관지확장증 치료의 주된 목적은 증상을 조절하여 삶의 질을 향상시키고, 급성 악화를 예방하며 폐기능을 유지하는 것이다. 기관지확장증의 구체적인 치료에는 종합적인 접근이 필요하며, 기관지확장증의 진행을 막기 위해서는 원인이 되었던 기저 질환을 확인하고 치료하는 과정이 선행되어야 한다(Figure 2).

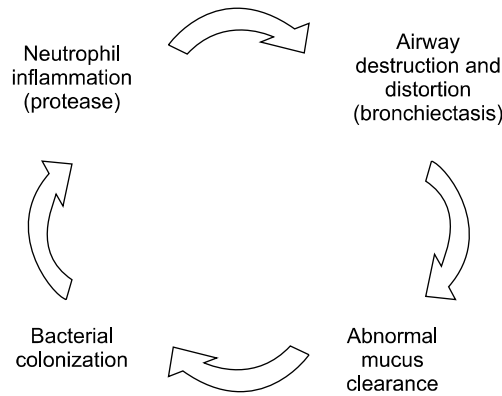


Figure 1. Vicious cycle hypothesis of bronchiectasis. Adapted from the article of McShane et al. (Am J Respir Crit Care Med 2013;188:647-56)<sup>5</sup>.

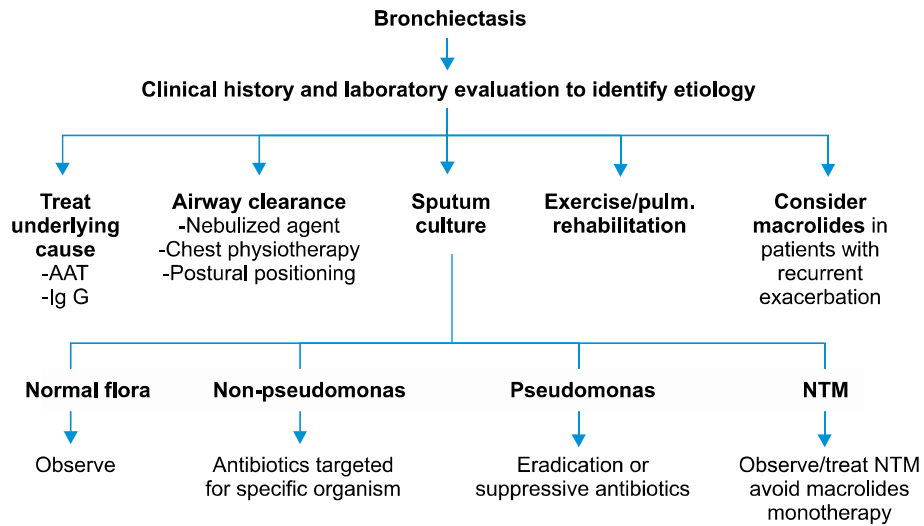


Figure 2. Overview of comprehensive approach to bronchiectasis management. Adapted from the article of McShane et al. (Am J Respir Crit Care Med 2013;188:647-56)<sup>5</sup>.

(1) 기도청결기법(airway clearance technique): 우선적으로 기관지확장증에서 기관지와 폐의 분비물을 원활하게 배출시켜서 반복되는 염증을 조절하려는 시도를 해볼 수 있다. 흉부물리요법 및 체위성 배액, 흡입약제 및 점액용해제의 사용 등이 이런 치료에 포함된다.

흉부물리요법 및 체위성 배액은 기관지확장증 병변의 위치를 상부로 위치하도록 하고, 흉곽을 두드리거나 흔들어 주는 방법, 호기성 양압기구의 적용 등을 통해 기도 분비물의 국소적인 배액을 도와주는 것이다. 이에 대한 장기간의 연구는 부족하나, 일부 연구에서 객담 배출량을 증가시키는데 기여함을 보고하였다<sup>6,7</sup>. 특히, 진동 호기성 양압기구를 3개월간 1일 2회 적용하였을 경우, 일반적인 호기성 양압기구와 비교할 때 증상 및 폐기능, 삶의 질의 유의한 호전이 관찰되었다<sup>8</sup>.

또한 생리식염수를 흡입하여 기도 분비물의 삼투성을 낮추어 배출을 용이하게 만드는 방법을 적용할 수 있다. 기존의 치료에 생리식염수 흡입을 추가함으로써 객담의 양과 점도, 배출의 용이성이 향상시킬 수 있음이 확인되었으며, 이는 특히 고장성 식염수(3~14%)를 적용하였을 때와 흉부물리요법을 함께 적용하였을 때 더욱 효과적이었다<sup>6,9</sup>.

점액용해제를 투여하여 객담배출을 용이하게 하는 시도 중, 감염 부위에서 분비되는 DNA를 분해하여 객담의 점도를 낮출 수 있다는 것을 이론적인 배경으로 재조합 인체 DNA분해효소(recombinant human DNase, Dornase

alfa)를 투여하는 시도들이 있었으나, 실제적인 이득을 보여주지는 못했으며<sup>10</sup>, 일부 연구에서 폐기능의 감소가 관찰되어 현재는 권장되지 않는다<sup>11,12</sup>. 반면 고용량의 bromhexidine을 기관지확장증의 급성악화 시에 항생제와 함께 투여하였을 때 객담의 배출을 향상시킬 수 있으며, erdosteine을 안정된 기관지확장증 환자에서 물리요법에 추가적으로 투여하였을 경우 마찬가지로 객담배출이 향상됨이 확인되었으나, 이에 대한 장기적인 임상자료는 아직 부족한 상태이다<sup>12</sup>.

**(2) 기관지확장제(bronchodilators):** 기관지확장증에서 만성폐쇄성폐질환의 생리나 기관지과민성을 임상적으로 나타낼 수 있어<sup>13</sup>, 이 경우 흡입성 베타항진제 및 항콜린제가 증상 및 폐기능을 호전시키는 효과가 확인된 바 있으나<sup>14,15</sup>, 이에 대한 증거수준이 아직 충분하지는 않은 상황이다<sup>16,17</sup>. Methylxantine의 경우, 급성 천식과 연관된 기류제한이 동반된 경우 도움이 될 것으로 예상되지만, 이를 지지하는 연구는 아직 없어 일상적으로 권장되지는 않는다<sup>18</sup>.

**(3) 항염증치료(anti-inflammatory therapy):** 기관지확장증의 병태생리에 있어 만성 염증과 기도내의 염증세포가 중요한 역할을 하기 때문에, 이에 대해 항염증 치료를 고려할 수 있는데, 이 때 고려할 수 있는 약제가 corticosteroid와 macrolide이다.

전신적인 corticosteroid 투여는 폐기능의 변화에 영향을 주지 못하며<sup>19</sup>, 전신적인 부작용만을 조장할 수 있어 권장되지 않는다. 반면, 흡입 corticosteroid는 일부 연구들에서 증상, 급성악화의 빈도, 삶의 질 및 폐기능을 향상시킨다는 증거가 있으나<sup>20,22</sup>, 그 증거수준이 일상적인 사용을 권장할 만큼 충분하지는 않다<sup>23</sup>.

Macrolide의 경우 면역조절효과가 알려져 있으며, 면역세포의 기능 및 염증성 매개체를 억제하고 세균에 의한 바이오필름의 형성을 감소시키는 효과가 있어<sup>24</sup> 기관지확장증에서 긍정적인 효과가 기대되고 있으며, 특히 azithromycin과 erythromycin에 대한 여러 연구가 최근 이루어졌다. Azithromycin을 장기간 투여한 군에서 placebo군과 비교할 때 급성 악화의 빈도가 감소하고, 증상 및 삶의 질이 호전되는 것이 관찰되었다<sup>25,26</sup>. 또한 erythromycin을 장기간 투여한 연구에서도 placebo군과 비교할 때 급성 악화의 빈도가 감소하고 객담양과 FEV<sub>1</sub>의 감소 정도가 줄어드는 것이 관찰되었다<sup>27</sup>. 하지만 이와 같은 macrolide 유지요법은 macrolide 저항성 세균에 의한 감염이 발생할 확률이 높아진다는 문제가 있으며<sup>25,27</sup>, azithromycin 투여와 연관되어 치명적인 부정맥이 발생할 수 있음이 보고되어 있는데 이로 인한 심혈관계 합병증의 위험성에 대해서는 아직 충분히 검증되지 않았다.

**(4) 항생제 치료:** 기관지확장증에서 *Pseudomonas aeruginosa*의 집락화가 증상 및 삶의 질의 악화, FEV<sub>1</sub> 감소와 연관이 있으며<sup>28,29</sup>, Pseudomonas 감염이 동반된 경우 Pseudomonas를 조기에 적극적으로 박멸하기 위한 치료를 시행하였을 때 급성악화의 빈도가 감소됨이 확인된 바 있다<sup>30</sup>. 이와 같은 자료들을 바탕으로 British Thoracic Society에서 제시하는 2012년 진료지침에서는 Pseudomonas 및 methicillin 내성 *Staphylococcus aureus*이 호흡기계 검체에서 최초로 동정되었을 때 이에 대한 적극적인 항생제 치료를 권고하고 있다<sup>31</sup>.

최근에는 흡입 항생제를 이용하여 전신부작용을 줄이고 기도에서의 농도는 높게 유지하면서 기도내 세균과 염증을 감소시키는 효과를 도모하기 위한 연구가 많이 이루어졌다. 흡입 tobramycin, gentamycin, ciprofloxacin의 약제를 장기간 투여하며 관찰한 연구에서 Pseudomonas의 기도내 밀도 및 급성 악화의 빈도가 감소함이 확인되었으며<sup>32,34</sup>, 흡입 colistin의 투여로 삶의 질과 폐기능 감소속도의 향상이 관찰된 바 있다<sup>35</sup>. 이에 따라 British Thoracic Society에서 제시하는 2012년 진료지침에서는 항생제를 요구하는 급성악화의 연간 빈도가 3회 이상이거나 이보다 적은 빈도라도 중증의 경과를 동반하는 경우 장기간 흡입 항생제 치료를 권고하고 있다<sup>31</sup>.

**(5) 수술:** 기관지확장증에서 폐절제술은 증상이 내과적인 치료에 반응하지 않거나 내과적 치료를 견디지 못하는 경우에서 국소적인 질환인 경우 고려할 수 있다. 주로 폐엽 또는 폐분절절제술을 시행하게 되며, 최근에는 흉강경 수술기법을 이용하여 수술 전후 낮은 이환률 및 사망률이 보고된 바 있다<sup>36,37</sup>.

**(6) 객혈의 치료:** 객혈은 잠재적으로 생명을 위협할 수 있는 기관지확장증의 합병증이며, 기관지확장증은 객혈의 주요 원인으로, 원인질환 중 20% 정도까지 보고되어 있다<sup>38</sup>. 객혈이 발생하였을 때, 우선적으로는 기도를 유지하고, 산소화 및 혈액학적 안정을 위한 조치가 필요하지만, 객혈의 조절을 위해 기관지동맥색전술(bronchial artery embolization) 또는 수술적 치료를 고려할 수 있다. 이 중 최근에는 경피적으로 시행하는 기관지동맥색전술이 선호되고 있는데, 수술과 비교하여 그 안정성과 효과가 여러 연구들에서 확인된 바 있다<sup>39,40</sup>. 폐절제술은 병변이 국소적이며

내과적 치료 및 색전술과 같은 혈관중재술을 시행함에도 조절되지 않는 객혈이 있을 때 고려할 수 있다.

### 3. 결론

기관지확장증은 유병률이 증가하고 있는 만성적인 호흡기질환의 하나로 반복적인 호흡기계 감염 및 만성기류제한, 객혈 등의 여러 병적 상태와 연관이 있다. 기관지확장증의 치료는 기도청결기법, 기관지확장제, 항염증치료, 항생제치료, 수술 등 다양한 방안이 적용 가능하며, 치료법의 결정에 있어 환자의 임상상에 따른 다학제적 접근이 필요하다. 하지만, 기관지확장증 치료방안에 대한 증거수준이 아직 충분하지 않은 측면이 있어 향후 지속적인 연구가 필요하다.

### 참 고 문 헌

1. McGuinness G, Naidich DP. CT of airways disease and bronchiectasis. *Radiol Clin North Am* 2002;40:1-19.
2. Seitz AE, Olivier KN, Adjemian J, Holland SM, Prevots R. Trends in bronchiectasis among medicare beneficiaries in the United States, 2000 to 2007. *Chest* 2012;142:432-9.
3. Kwak HJ, Moon JY, Choi YW, Kim TH, Sohn JW, Yoon HJ, et al. High prevalence of bronchiectasis in adults: analysis of CT findings in a health screening program. *Tohoku J Exp Med* 2010;222:237-42.
4. Cole PJ. Inflammation: a two-edged sword—the model of bronchiectasis. *Eur J Respir Dis Suppl* 1986;147:6-15.
5. McShane PJ, Naureckas ET, Tino G, Strek ME. Non-cystic fibrosis bronchiectasis. *Am J Respir Crit Care Med* 2013;188:647-56.
6. Sutton PP, Gemmell HG, Innes N, Davidson J, Smith FW, Legge JS, et al. Use of nebulised saline and nebulised terbutaline as an adjunct to chest physiotherapy. *Thorax* 1988;43:57-60.
7. Eaton T, Young P, Zeng I, Kolbe J. A randomized evaluation of the acute efficacy, acceptability and tolerability of flutter and active cycle of breathing with and without postural drainage in non-cystic fibrosis bronchiectasis. *Chron Respir Dis* 2007;4:23-30.
8. Nicolini A, Cardini F, Landucci N, Lanata S, Ferrari-Bravo M, Barlaschini C. Effectiveness of treatment with high-frequency chest wall oscillation in patients with bronchiectasis. *BMC Pulm Med* 2013;13:21.
9. Kellett F, Redfern J, Niven RM. Evaluation of nebulised hypertonic saline (7%) as an adjunct to physiotherapy in patients with stable bronchiectasis. *Respir Med* 2005;99:27-31.
10. Wills PJ, Wodehouse T, Corkery K, Mallon K, Wilson R, Cole PJ. Short-term recombinant human DNase in bronchiectasis. Effect on clinical state and in vitro sputum transportability. *Am J Respir Crit Care Med* 1996;154:413-7.
11. O'Donnell AE, Barker AF, Ilowite JS, Fick RB. Treatment of idiopathic bronchiectasis with aerosolized recombinant human DNase I. rhDNase Study Group. *Chest* 1998;113:1329-34.
12. Wilkinson M, Sugumar K, Milan SJ, Hart A, Crockett A, Crossingham I. Mucolytics for bronchiectasis. *Cochrane Database Syst Rev* 2014;5:CD001289.
13. Agusti A, Calverley PM, Celli B, Coxson HO, Edwards LD, Lomas DA, et al; Evaluation of COPD Longitudinally to Identify Predictive Surrogate Endpoints (ECLIPSE) investigators. Characterisation of COPD heterogeneity in the ECLIPSE cohort. *Respir Res* 2010;11:122.
14. Martínez-García MÁ, Soler-Cataluña JJ, Catalán-Serra P, Román-Sánchez P, Tordera MP. Clinical efficacy and safety of budesonide-formoterol in non-cystic fibrosis bronchiectasis. *Chest* 2012;141:461-8.
15. Hassan JA, Saadiah S, Roslan H, Zainudin BM. Bronchodilator response to inhaled beta-2 agonist and anticholinergic drugs in patients with bronchiectasis. *Respirology* 1999;4:423-6.
16. Sheikh A, Nolan D, Greenstone M. Long-acting beta-2-agonists for bronchiectasis. *Cochrane Database Syst Rev* 2001; (4):CD002155.
17. Lasserson T, Holt K, Evans D, Greenstone M. Anticholinergic therapy for bronchiectasis. *Cochrane Database Syst Rev* 2001;(4):CD002163.
18. Steele K, Greenstone M, Lasserson JA. Oral methyl-xanthines for bronchiectasis. *Cochrane Database Syst Rev*

- 2001;(1):CD002734.
19. Martínez-García MA, Soler-Cataluña JJ, Perpiñá-Tordera M, Román-Sánchez P, Soriano J. Factors associated with lung function decline in adult patients with stable non-cystic fibrosis bronchiectasis. *Chest* 2007;132:1565-72.
  20. Tsang KW, Ho PL, Lam WK, Ip MS, Chan KN, Ho CS, et al. Inhaled fluticasone reduces sputum inflammatory indices in severe bronchiectasis. *Am J Respir Crit Care Med* 1998;158:723-7.
  21. Tsang KW, Tan KC, Ho PL, Ooi GC, Ho JC, Mak J, et al. Inhaled fluticasone in bronchiectasis: a 12 month study. *Thorax* 2005;60:239-43.
  22. Martínez-García MA, Perpiñá-Tordera M, Román-Sánchez P, Soler-Cataluña JJ. Inhaled steroids improve quality of life in patients with steady-state bronchiectasis. *Respir Med* 2006;100:1623-32.
  23. Kapur N, Bell S, Kolbe J, Chang AB. Inhaled steroids for bronchiectasis. *Cochrane Database Syst Rev* 2009;(1):CD000996.
  24. Kanoh S, Rubin BK. Mechanisms of action and clinical application of macrolides as immunomodulatory medications. *Clin Microbiol Rev* 2010;23:590-615.
  25. Wong C, Jayaram L, Karalus N, Eaton T, Tong C, Hockey H, et al. Azithromycin for prevention of exacerbations in non-cystic fibrosis bronchiectasis (EMBRACE): a randomised, double-blind, placebo-controlled trial. *Lancet* 2012;380:660-7.
  26. Altenburg J, de Graaff CS, Stienstra Y, Sloos JH, van Haren EH, Koppers RJ, et al. Effect of azithromycin maintenance treatment on infectious exacerbations among patients with non-cystic fibrosis bronchiectasis: the BAT randomized controlled trial. *JAMA* 2013;309:1251-9.
  27. Serisier DJ, Martin ML, McGuckin MA, Lourie R, Chen AC, Brain B, et al. Effect of long-term, low-dose erythromycin on pulmonary exacerbations among patients with non-cystic fibrosis bronchiectasis: the BLESS randomized controlled trial. *JAMA* 2013;309:1260-7.
  28. Wilson CB, Jones PW, O'Leary CJ, Hansell DM, Cole PJ, Wilson R. Effect of sputum bacteriology on the quality of life of patients with bronchiectasis. *Eur Respir J* 1997;10:1754-60.
  29. Ho PL, Chan KN, Ip MS, Lam WK, Ho CS, Yuen KY, et al. The effect of *Pseudomonas aeruginosa* infection on clinical parameters in steady-state bronchiectasis. *Chest* 1998;114:1594-8.
  30. White L, Mirrani G, Grover M, Rollason J, Malin A, Suntharalingam J. Outcomes of *Pseudomonas* eradication therapy in patients with non-cystic fibrosis bronchiectasis. *Respir Med* 2012;106:356-60.
  31. Pasteur MC, Bilton D, Hill AT; British Thoracic Society Bronchiectasis non-CF Guideline Group. British Thoracic Society guideline for non-CF bronchiectasis. *Thorax* 2010;65 Suppl 1:i1-58.
  32. Serisier DJ, Bilton D, De Soya A, Thompson PJ, Kolbe J, Greville HW, et al; ORBIT-2 investigators. Inhaled, dual release liposomal ciprofloxacin in non-cystic fibrosis bronchiectasis (ORBIT-2): a randomised, double-blind, placebo-controlled trial. *Thorax* 2013;68:812-7.
  33. Murray MP, Govan JR, Doherty CJ, Simpson AJ, Wilkinson TS, Chalmers JD, et al. A randomized controlled trial of nebulized gentamicin in non-cystic fibrosis bronchiectasis. *Am J Respir Crit Care Med* 2011;183:491-9.
  34. Drobic ME, Suñé P, Montoro JB, Ferrer A, Orriols R. Inhaled tobramycin in non-cystic fibrosis patients with bronchiectasis and chronic bronchial infection with *Pseudomonas aeruginosa*. *Ann Pharmacother* 2005;39:39-44.
  35. Steinfurt DP, Steinfurt C. Effect of long-term nebulized colistin on lung function and quality of life in patients with chronic bronchial sepsis. *Intern Med J* 2007;37:495-8.
  36. Zhang P, Zhang F, Jiang S, Jiang G, Zhou X, Ding J, et al. Video-assisted thoracic surgery for bronchiectasis. *Ann Thorac Surg* 2011;91:239-43.
  37. Mitchell JD, Yu JA, Bishop A, Weyant MJ, Pomerantz M. Thoracoscopic lobectomy and segmentectomy for infectious lung disease. *Ann Thorac Surg* 2012;93:1033-9; discussion 1039-40.
  38. Hirshberg B, Biran I, Glazer M, Kramer MR. Hemoptysis: etiology, evaluation, and outcome in a tertiary referral hospital. *Chest* 1997;112:440-4.
  39. Chun JY, Morgan R, Belli AM. Radiological management of hemoptysis: a comprehensive review of diagnostic imaging and bronchial arterial embolization. *Cardiovasc Intervent Radiol* 2010;33:240-50.
  40. Wong ML, Szkup P, Hopley MJ. Percutaneous embolotherapy for life-threatening hemoptysis. *Chest* 2002;121:95-102.